

## MICROABRASÃO DO ESMALTE

[\[ver artigo online\]](#)

Karini de Lemos Costa<sup>1</sup>  
Fabio Coutinho dos Santos<sup>2</sup>

### RESUMO

Defeitos do esmalte são descritos como alterações em sua estrutura caracterizadas pela diminuição ou perda local de sua translucidez oriundas de fluorose, hipocalcificações, hipoplasias e lesões cariosas inativas com profundidade superficial e média. A microabrasão do esmalte promove, de forma seletiva, a remoção da sua camada superficial que apresenta modificação de cor ou estrutura por meio de uma mistura de agentes abrasivos e erosivos de forma mecânica. A associação desses agentes expõe uma subcamada de esmalte com características normais. Este procedimento pode ser utilizado sozinho ou associado a um ou mais tratamentos estéticos, tais como o clareamento dental e as restaurações com resina composta. Objetivo: abordar sobre a técnica de microabrasão aplicada no esmalte dentário com alterações da cor e estrutura. Metodologia: foi realizada uma revisão não sistemática da literatura científica, publicada nos anos de 2009 a 2019, na Biblioteca Virtual em Saúde e no Google acadêmico. Os critérios de inclusão foram artigos em português e inglês, publicados nos últimos 10 anos, que abordassem o tema proposto. Conclusão: A microabrasão dentária é uma boa alternativa para tratamento estético para alterações de estrutura superficial do esmalte dental, do tipo fluorose e hipoplasia, porque desgasta pouca estrutura dentária, restabelece a estética, não causa danos à polpa nem aos tecidos periodontais, requer pouco tempo de tratamento, não necessita de preparo de cavitário, nem de material restaurador e é de baixo custo. A insatisfação estética é uma preocupação de pacientes de todas as idades e o diagnóstico da fluorose dentária deve ser resultado de anamnese cuidadosa e deve-se levar em consideração que a etiologia pode ser de diversas origens.

**Palavras-chave:** Manchas no esmalte, Microabrasão do esmalte, Clareamento dental.

1 Cirurgião Dentista/Especialização em Dentística, Faculdade IPPEO, Rio de Janeiro, e-mail: karini\_costa15@hotmail.com.

2 Especialista em Dentística/Prof. orientador, Faculdade IPPEO, Rio de Janeiro, e-mail: fabio13riso@gmail.com.



## ENAMEL MICROABRASION

### ABSTRACT

Enamel defects are described as changes in its structure characterized by local decrease or loss of its translucency from fluorosis, hypocalcifications, hypoplasias and inactive carious lesions with superficial and medium depth. The microabrasion of enamel selectively promotes the removal of its surface layer that presents color or structure modification through a mixture of abrasive and erosive agents mechanically. The association of these agents exposes a sub-layer of enamel with normal characteristics. This procedure can be used alone or associated with one or more aesthetic treatments, such as tooth whitening and composite resin restorations. Objective: to approach the microabrasion technique applied in dental enamel with changes in color and structure. Methodology: a non-systematic review of the scientific literature, published from 2009 to 2019, was carried out in the Virtual Health Library and in the academic Google. The inclusion criteria were articles in Portuguese and English, published in the last 10 years, that addressed the proposed theme. Conclusion: Dental microabrasion is a good alternative for aesthetic treatment for changes in the superficial structure of dental enamel, fluorosis and hypoplasia, because it wears little dental structure, restores aesthetics, does not cause damage to the pulp or periodontal tissues, requires little treatment time, does not require cavitary preparation, nor restorative material and is low cost. Aesthetic dissatisfaction is a concern of patients of all ages and the diagnosis of dental fluorosis should be the result of careful anamnesis and it should be taken into account that the etiology may be of various origins.

**Keywords:** Stains on enamel, Enamel Microabrasion, Dental Whitening.

## 1 INTRODUÇÃO

O esmalte dentário em condições normais apresenta a translucidez semelhante a estruturas vítreas cuja superfície é relativamente lisa e brilhante. Alterações nessas características resultam de vários fatores, e muitas das manchas ou descolorações do esmalte podem ser corrigidas pela microabrasão do esmalte, que é uma técnica minimamente invasiva capaz de restabelecer a estética, desde que os manchamentos sejam superficiais (MENDES et. al, 2012).

Essa técnica possibilita a realização de procedimentos mais conservadores através do emprego de diferentes abrasivos associados a soluções químicas, sendo comumente indicada, não somente para a remoção de manchamentos intrínsecos, de qualquer coloração e etiologia, como também para a correção de irregularidades superficiais. No decorrer da história, a microabrasão do esmalte dental passou por uma série de modificações, apresentando variações quanto à técnica utilizada, ao método de abrasividade, as substâncias abrasivas e as formas de aplicação (HERMES, 2013).

Sabe-se atualmente que, para a técnica apresentar a eficiência necessária, deve ser constituída de um abrasivo de grande dureza, mas de partículas pequenas, e de um ácido de baixa concentração, permitindo aplicação sem o extravasamento aos tecidos bucais e o polimento do esmalte sem causar riscos e ranhuras. Para isso, deve-se dar preferência a um material com característica hidrossolúvel e que seja aplicado com uma peça de baixa rotação (SANTOS et. al. 2018).

A microabrasão tem indicação para fluorose, remoção de outros tipos de manchas superficiais do esmalte, como as brancas hipocalcificadas, brancas resultantes de cáries inativas, brancas de cáries inativas pós-tratamento ortodôntico, cáries paralisadas (lesões crônicas superficiais) e outros defeitos estruturais do esmalte superficial. A técnica deve ser considerada como primeira opção de tratamento para casos de hipoplasias e manchas superficiais do esmalte, associando-a a resultados permanentes e satisfatórios (CATELAN et. al. 2014).

Outro fator importante sobre a necessidade das profilaxias dentárias, são as erosões causadas pelo excesso de consumo de substâncias líquidas com pH baixo (menor que 5,5). Tais erosões levam a um aumento importante da rugosidade do esmalte de dentes decíduos tornando estas

superfícies ásperas e mais suscetíveis a retenção de biofilme bacteriano acarretando levando a um maior risco de desenvolvimento de cárie (ABDELMEGID, 2018).

Embora a técnica de microabrasão empregue a ação erosiva causada pela associação de ácido fosfórico 35-40% e pedra-pomes ou de ácido clorídrico 6-10% com sílica, os seus efeitos na superfície do esmalte, como aumento de rugosidade e diminuição de microdureza são rapidamente revertidos pelo polimento realizado ao final da técnica e pela reposição mineral promovida pela saliva, causando com o passar do tempo, um aspecto cada vez mais brilhante da superfície dental (SUNDFELD et. al. 2014). Devido à microrredução na espessura do esmalte decorrente da microabrasão, em alguns casos, pode ser percebida uma alteração de cor nos elementos dentários expostos à técnica, resultado de uma maior exposição da dentina subjacente, conferindo um aspecto amarelado aos dentes afetados configurando uma desvantagem (OLIVEIRA et. al. 2015).

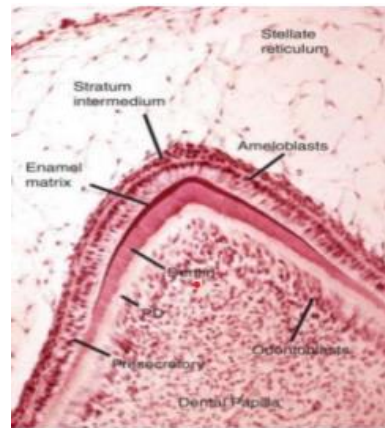
## **2 REVISÃO DE LITERATURA**

A Odontologia Estética, conservadora e com resultados rápidos está constantemente sendo procurada pelos pacientes, não apenas por vaidade, mas também pela melhora na autoestima e importância que o indivíduo dá a sua saúde. Muitas vezes é um desafio para o cirurgião dentista alcançar a expectativa do paciente com o tratamento proposto, pois sempre se deve preservar a estrutura dentária com o objetivo de restabelecer o sorriso (RODRIGUES et. al. 2013).

### **2.1 ESMALTE DENTÁRIO**

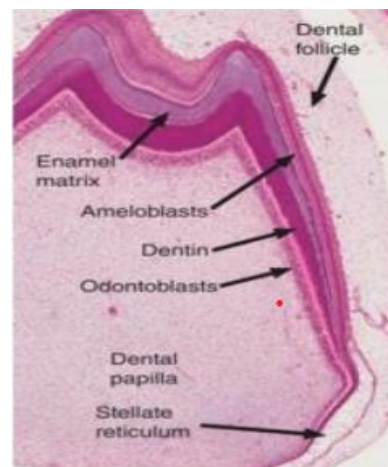
O esmalte dentário é de origem ectodérmica, formado pelas células do epitélio interno do órgão do esmalte, recobrindo a coroa dos dentes e é o tecido mais mineralizado do organismo. Seu processo de formação chamado de amelogênese, tem início na fase de coroa do desenvolvimento do dente e consiste basicamente em dois estágios: o primeiro é a fase de secreção (Figura 1), onde os ameloblastos produzem o esmalte parcialmente mineralizado (30%), e o segundo, de maturação (Figura 2), consiste na deposição de mineral, remoção de matéria orgânica e água (PASSOS et. al. 2009).

**Figura 1** - Amelogênese na fase de saturação: início da secreção da matriz orgânica sobre a dentina do manto. Não possui fibras colágenas.



Fonte: Magalhães (2017).

**Figura 2** – Amelogênese na fase de maturação: os ameloblastos completam a remoção de proteínas de matriz e adicionam a porção mineralizada.



Fonte: Adaptado por Magalhães (2017).

O período da amelogênese também se inicia no período de vida intrauterina, comandada por células epiteliais chamadas de ameloblastos, e estas, promovem a formação do esmalte dental e da membrana de Nasmith que recobre toda a região da superfície dos dentes logo após sua erupção. Os ameloblastos apresentam como característica, um prolongamento que secreta o esmalte chamado processo do ameloblasto. É um tipo de célula epitelial com o formato cilíndrico que secreta um aglomerado de hidroxapatita denominado de prismas de esmalte (LIMA et. al. 2015).

Durante o estágio de secreção, os ameloblastos sintetizam e secretam proteínas da matriz do esmalte, tais como amelogenina, ameloblastina e enamelinina; e da enzima enamelinina, também chamada MMP-20 onde cada proteína tem uma função específica influenciável no processo de mineralização do esmalte dentário. Sua deficiência pode levar à má formação dentária, tal como uma hipoplasia do esmalte (amelogênese imperfeita) de diversas magnitudes de severidade (NISHIO, 2008).

## 2.2 ALTERAÇÕES DO ESMALTE DENTAL

Existem diversas etiologias que provocam as alterações de cor e morfologia dentária. Elas são classificadas em modificações extrínsecas e intrínsecas; as extrínsecas são provocadas pelo depósito de substâncias com corantes na superfície dental que podem ser provenientes da saliva, bebidas, alimentos ou fumo. Nas alterações intrínsecas os pigmentos penetrantes como nicotina, flúor em excesso e tetraciclina podem alterar a estrutura dentária, por falhas na deposição ou calcificação do esmalte, por traumatismo dental, levando à necrose ou calcificação pulpar ou por defeitos de formação congênitos, como amelogênese e dentinogênese imperfeitas (WINIK, 2017).

Os distúrbios de desenvolvimento podem afetar as dentições decídua e permanente, em alguns casos prejudicando a estética, gerando desconforto ao acometido. Considera-se entre esses: a hipoplasia, um defeito de esmalte com a possibilidade de redução na sua espessura, cujos fatores determinantes interferem na mineralização dos dentes humanos e a fluorose, um distúrbio no estágio de calcificação e maturação do desenvolvimento do esmalte em virtude da ingestão crônica de flúor, causando hipomineralização de forma generalizada ou localizada (MOLLA, NAULIN e BERDAL, 2010).

### 2.2.1 Hipoplasia do Esmalte

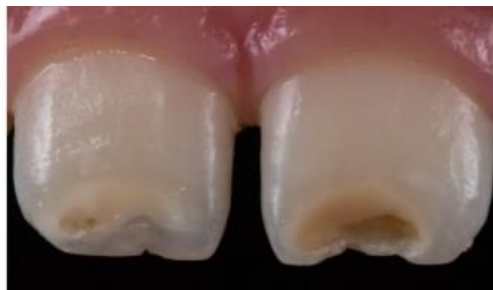É a formação incompleta ou deficiente da matriz orgânica do esmalte dentário em fase de desenvolvimento, proveniente de lesão das células formadoras, os ameloblastos, o que conseqüentemente leva a defeitos e irregularidades da superfície dentária, afetando tanto

dentição permanente como decídua, podendo atingir vários elementos dentários ou apenas um (MARTINHÃO et. al. 2015).

A hipoplasia de esmalte é um diagnóstico bastante comum na clínica odontológica infantil e suas alterações abrangem desde manchas esbranquiçadas, irregulares e rugosas até alterações complexas na estrutura do esmalte, que por sua vez, comprometem a estética e posteriormente interferem na vida social e escolar da criança, sendo que o comprometimento social pode se manifestar como distúrbios psicológicos e comportamentais (OLIVEIRA et. al. 2015).

A hipoplasia de esmalte está associada a uma menor espessura do esmalte na área afetada, onde o tecido duro apresenta fossas profundas, sulcos horizontais ou verticais, bem como áreas com ausência parcial ou total de esmalte ou no desenvolvimento de uma linha horizontal circundando a coroa, como está demonstrado na figura 3. A formação de áreas de esmalte irregular e imperfeito ocorre pela interrupção prolongada da atividade ameloblástica (CHAGAS, JÁCOMO e CAMPOS, 2007; CORRÊA NETTO e REIS, 2011).

**Figura 3** - Lesões hipoplásicas nos incisivos centrais superiores 11 e 12.



**Fonte:** Martinhão et. al. (2015).

Quando ocorre a hipoplasia do esmalte acompanhada com dilaceração da coroa de origem traumática nos dentes decíduos. Nesse tipo de hipoplasia interna o esmalte apresenta descoloração branca ou amarela amarronzada, representando uma manifestação de calcificação insuficiente durante o estágio de maturação do esmalte (BEVILACQUA, SACRAMENTO e FELÍCIO, 2010; CORRÊA NETTO e REIS, 2011).

A hipoplasia do esmalte por ser uma deficiência na quantidade do esmalte dental, pode apresentar discretos pontos sob a forma de um ou diversos sulcos estreitos em sua superfície,

ou lesões mais graves com aspecto de depressões profundas dispostas em torno do dente. Além do comprometimento estético, estas lesões favorecem no aumento da sensibilidade dentária, má oclusão podendo levar a perda da camada protetora do esmalte, predispondo a cárie dental (BEVILACQUA; SACRAMENTO e FELÍCIO, 2010; DINIZ et. al. 2011).

O tratamento da hipoplasia de esmalte inclui desde técnicas de microabrasão dental até restaurações diretas ou indiretas. Dentre os fatores ambientais que podem interferir na formação do esmalte estão as deficiências nutricionais, principalmente das vitaminas A, C e D, as doenças exantemáticas, como sarampo, varicela e escarlatina, a sífilis congênita, a hipocalcemia, traumas por ocasião do nascimento, a prematuridade e a eritroblastose fetal, as infecções ou trauma local, a ingestão de substâncias químicas, como o flúor, a radiação e as causas idiopáticas. Essa alteração se caracteriza como superfícies dentárias de fossetas, ranhuras ou áreas maiores de esmalte perdido, podendo ser regulares ou irregulares (BENDO et. al. 2007).

### 2.2.2 Fluorose Dentária

A fluorose é uma alteração do esmalte dentário associada à ingestão excessiva de flúor no período de formação do germe dentário. Essa alteração compromete a aparência estética e harmonia facial, refletindo negativamente na autoestima das pessoas (DENBESTEN e LI, 2011).

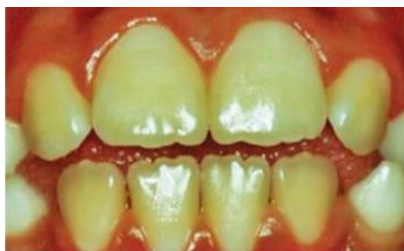A severidade desta intoxicação crônica dependerá da quantidade de flúor ingerido, duração dessa exposição e estágio de desenvolvimento dentário no qual houve a exposição (CARVALHO et. al. 2011; HERMES, 2013). A localização da mancha é em áreas de maior densidade do esmalte (terço médio, incisal e cúspides). Nas formas brandas assemelha-se a riscos de giz, nas demais assumem formas difusas. Nas bordas das cúspides e incisais apresenta-se como “cobertura de neve”, ou hipoplasias fluoróticas, pois, dependendo do grau, pode causar perda de estrutura. Envolvem grupos de dentes que se formaram no mesmo tempo (homólogos) no período pré-eruptivo (AGOSTINI, 2011).

A Organização Mundial da Saúde (OMS) preconizou o Índice de Dean, muito utilizado, podendo classificar a fluorose sob diferentes aspectos. O Índice de Dean é escolhido para determinar a presença e a ausência de fluorose dentária, e seus graus de gravidade: Normal (0): esmalte superficial liso, brilhante e geralmente de cor branca bege pálida; Questionável (1): o esmalte apresenta leves aberrações na translucidez de esmalte normal, que podem variar desde



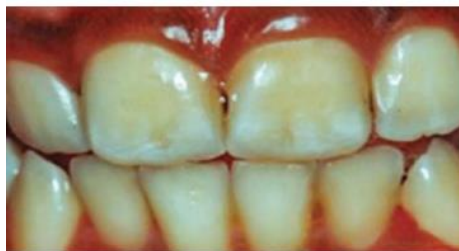pequenos traços esbranquiçados até manchas ocasionais; Muito leve (2): áreas pequenas e opacas de cor branca, porosas dispersas irregularmente sobre o dente, mas envolvendo menos de 25% da superfície dentária vestibular; Leve (3): a opacidade branca do esmalte é mais extensa do que para o código 2, mas recobre menos de 50% da superfície dentária; Moderado (4): o dente se apresenta com manchas marrons alterando sua anatomia e com uma superfície desgastada bem acentuada; Severo (5): a superfície do esmalte está muito afetada, e a hipoplasia é tão acentuada que o formato geral do dente pode ser afetado. Existem áreas com desgastes, e as manchas marrons estão espalhadas por toda parte; os dentes frequentemente apresentam uma aparência de corrosão, conforme representado nas figuras de 4 a 7 (QUEIROGA et. al. 2017).

**Figura 4** – Fluorose Muito Leve



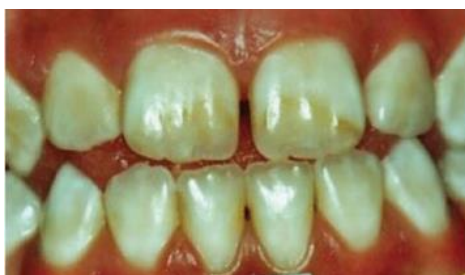Fonte: Rigo; Lodi e Garbin (2015)

**Figura 5**- Fluorose leve



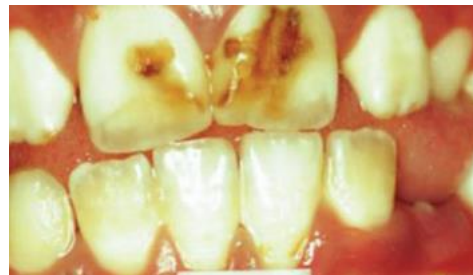Fonte: Rigo; Lodi e Garbin (2015)

**Figura 6** – Fluorose Moderado



Fonte: Rigo; Lodi e Garbin (2015)

**Figura 7**- Fluorose Severo



Fonte: Rigo; Lodi e Garbin (2015)

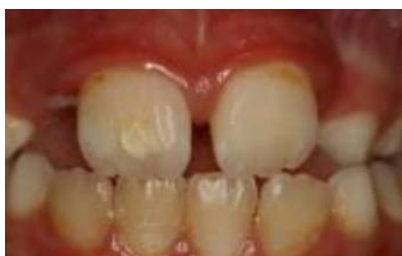Alterações na morfologia e coloração dos dentes decorrentes de tais patologias, muitas vezes se limitam à porção mais superficial do esmalte dentário. A escolha do tratamento depende da gravidade das alterações, indo desde os mais conservadores, como clareamentos, macroabrasões e microabrasões, até os restauradores ou protéticos, como restaurações diretas ou indiretas (VASCONCELOS et. al. 2010; PEREIRA et. al. 2011; HERMES, 2013).

### 2.2.3 Hipomineralização Molar Incisivo

A Hipomineralização Molar Incisivo (HMI) é um problema de origem sistêmica que afeta o esmalte dental, atingindo os primeiros molares permanentes e normalmente afeta de forma simultânea os incisivos permanentes. Caracterizada por defeitos qualitativos dos tecidos dentários, sendo identificada visualmente por causa da alteração na translucidez do esmalte. A HMI poderá ser confundida com outros defeitos que atingem o desenvolvimento do esmalte como a fluorose, hipoplasias e amelogenese imperfeita (VILANI et. al. 2014).

Clinicamente, o esmalte apresenta-se macio e poroso favorecendo a sensibilidade dentária e lesões cáries (Figura 8). As opacidades são delimitadas por bordas com cores que vão desde o branco ao marrom, diferenciando-se do esmalte normal, atingindo principalmente os dois terços oclusais da coroa, tanto nos molares quanto nos incisivos (FERNANDES, MESQUITA e VINHAS, 2012).

**Figura 8** - Opacidades presentes em primeiros molares.



Fonte: Lopes (2010).

Na literatura foi relatada algumas possíveis causas da HMI como doenças respiratórias e complicações perinatais, baixo peso associado à falta de oxigênio, que ocasiona a hipóxia dos ameloblastos, desordens metabólicas de cálcio e fósforo e doenças sistêmicas da infância associadas à febre alta durante os três primeiros anos de vida. O tratamento do paciente com HMI tem por objetivo a redução da dor, seguida pela conservação dos dentes afetados (VILANI et. al. 2014).

## 2.3 MICROABRASÃO DO ESMALTE

A microabrasão é uma técnica de eleição para o tratamento da fluorose dentária devido à remoção superficial do esmalte, com a ação de um agente erosivo e outro abrasivo. Como

consequência, há exposição do esmalte com características normais e melhora da aparência estética. Algumas situações como na fluorose dentária, defeitos superficiais do esmalte, hipoplasias, manchas após tratamento ortodôntico e cárie paralisada pode ser indicada a realização da microabrasão. É importante proceder com cautela em dentes decíduos, por sua fina camada de esmalte e maior conteúdo orgânico. O esmalte microabrasionado, polido e tratado com solução de fluoreto de sódio têm novas características de lisura e brilho, provenientes dos minerais retirados do esmalte e partículas do agente abrasivo compactadas na superfície dentária (CORDEIRO e TORNO, 2010).

Na amelogênese imperfeita, a microabrasão do esmalte é o tratamento conservador mais indicado, já que a remoção do tecido alterado e/ou manchado é realizada por meio de um desgaste mínimo da superfície. O manchamento intrínseco do esmalte, dificilmente é solucionado apenas com o clareamento dental, sendo necessária microabrasão do esmalte para remoção da superfície manchada e uniformização da cor do dente (WANDERLEY LIMA et. al. 2015).

A microabrasão é resolutive para os defeitos superficiais do esmalte, onde a técnica é eficaz em eliminar manchas. Suas vantagens são o desgaste mínimo, preservação da vitalidade pulpar e não haver sensibilidade pós-operatória. Além de que pode associar a técnica com o uso de resinas compostas dependendo da profundidade da mancha tornando-se de grande valia na obtenção do resultado estético (SUNDFELD et. al. 2014).

Outras vantagens são: resultados imediatos, permanentes e sem recidiva; insignificante perda de estrutura dental; não causa danos à polpa e tecidos periodontais; requer pouco tempo de tratamento; pode ser utilizada em combinação com outras técnicas (clareamento, remineralização e restaurações estéticas); não necessitam de preparo cavitário e emprego de material restaurador, além de baixo custo (HERMES, 2013). Para aplicabilidade dessa técnica, utiliza-se a pedra-pomes junto com o ácido fosfórico em gel a 37%, e o uso da associação do ácido clorídrico 6.6% com o carboneto de silício, em forma de pasta manipulada em proporções volumétricas (CALDAS; SANTOS, 2015). O profissional não consegue determinar corretamente qual a espessura e profundidade das manchas antes de realizar o procedimento clínico, entretanto, uma forma que auxilia é colocando a luz de contraste do fotopolimerizador pela face palatina do dente, transiluminando a falha do esmalte e/ou dentina (WINIK, 2017).

Para realização da microabrasão, há um protocolo preconizado desde 1986 por Croll e Cavanaugh, em que se deve realizar isolamento absoluto, proteção da mucosa do paciente, invaginando o lençol de borracha com o auxílio de amarras e profilaxia com pedra-pomes. Em seguida, mistura-se o ácido clorídrico 18% com pedra-pomes, na proporção volumétrica de 1:1, e aplica-se sobre a mancha na superfície vestibular, com o auxílio de uma espátula de madeira, uma espessura de 1,0 mm, esfregando por dez segundos (WINIK, 2017).

Leon e Lima (2019) apresentaram um caso clínico de fluorose dentária nos dentes 11 e 13 e aplicaram a técnica de microabrasão, com ácido fosfórico e pedra-pomes em 2 sessões e a aplicação de infiltrante resinoso (Icon®, DMG - Hamburg, Alemanha) em sessão única. Foi manipulada uma mistura de ácido fosfórico 37% (Condac - FGM Produtos Odontológicos, Joinville-SC, Brasil) e pedra-pomes, na proporção de uma porção de ácido para uma do abrasivo. Sob isolamento absoluto foram realizadas 2 sessões de microabrasão, com 10 aplicações em cada mancha. Após cada sessão foi realizada aplicação de flúor gel a 2% neutro e transparente (Maquira Indústria de Produtos Odontológicos S.A, Maringá – PR, Brasil). Após profilaxia e isolamento absoluto, inicia-se o procedimento com aplicação do produto a base de ácido clorídrico 6% e carboneto de silício sobre as áreas que apresentam lesões. Em seguida abrasiona-se a região com taça de borracha em baixa rotação de forma intermitente em toda a superfície dentária afetada, finalizado o procedimento, aplica-se o fluoreto de sódio neutro por um minuto seguido de polimento do esmalte com disco de feltro e pasta de polimento (CUNHA; FURUSE; MONDELLI, 2013).

A remoção do esmalte dentário por meio da microabrasão associada ao clareamento dental são procedimentos até então seguros, relativamente com baixo custo, e eficácia na redução do croma e do manchamento dental necessitando pouco tempo clínico no que diz respeito à elevada concentração dos ácidos de peróxido de carbamida, ou peróxido de hidrogênio, proporcionando uma melhor remoção das 24 manchas intrínsecas superficiais do esmalte, proporcionando uma estética adequada (BONATO, 2010; CUNHA; FURUSE; MONDELLI, 2013).

Em casos mais severos onde não houve sucesso com tratamento mais conservador, tem-se utilizado como opção de baixo custo a resina composta pela técnica direta, a qual em alguns casos dispensa o uso de diversas cores para restabelecimento harmônico, funcional e estético das lesões hipoplásicas, mostrando-se eficazes, proporcionando satisfação das expectativas,

favorecendo uma relação positiva e devolvendo a autoestima (CORRÊA NETTO e REIS, 2011; MARTINS et. al. 2015). A microabrasão também apresenta algumas desvantagens como potencial cáustico do ácido clorídrico, não atua em manchas profundas, não é eficaz quando há selamento labial inadequado e não indicada quando há incompleta erupção dos dentes, exceto com o uso do isolamento com barreira gengival fotoativada (CORDEIRO e TORNO, 2010; SUNDFELD et. al. 2014).

### **3 CONCLUSÃO**

As manchas em esmalte dental, causadas por distúrbios de desenvolvimento, apresentam-se como anomalias de estrutura, podendo afetar as dentições decídua e permanente. Dentre eles estão a amelogenese imperfeita, a hipoplasia de esmalte, a fluorose dental e a hipomineralização molar-incisivo.

A hipoplasia do esmalte é proveniente da interferência na formação da matriz orgânica do esmalte na fase de secreção do esmalte provocando um defeito quantitativo desencadeado tanto por fatores sistêmicos como hereditários e locais, atingindo apenas um dente ou um grupo de dentes.

O diagnóstico dos diferentes tipos de defeitos do esmalte é possível a partir de uma anamnese detalhada e do conhecimento das características e fatores etiológicos destes defeitos/alterações, para um planejamento de tratamento adequado.

Em relação a fluorose dentária, pode-se afirmar que a quantidade ingerida de flúor, a duração da exposição do germe dentário ao íon flúor durante o processo de formação e mineralização do esmalte, o período de desenvolvimento no qual essa exposição ocorre, são fatores que irão determinar o grau de severidade dessa condição.

A técnica de microabrasão aumenta a rugosidade da superfície do esmalte, logo, está relacionada à microdureza reduzida do esmalte. Entretanto, esses efeitos podem ser revertidos pelo polimento ou exposição à saliva. É contraindicada para a remoção de manchas profundas, pois não se consegue corrigir essas manchas, pois tudo dependerá do grau de severidade. Mas, por ser um procedimento menos invasivo, é importante ser recomendada como primeira opção no tratamento de remoção das manchas superficiais. E em casos de não se obter um prognóstico

favorável, pode associar a outros tratamentos estéticos, como o clareamento dentário e restaurações estéticas com a resina composta.

Logo, pode-se concluir que a microabrasão dentária é uma boa alternativa para tratamento estético para alterações de estrutura superficial do esmalte dental, do tipo fluorose e hipoplasia, porque desgasta pouca estrutura dentária, restabelece a estética, não causa danos à polpa nem aos tecidos periodontais, requer pouco tempo de tratamento, não necessita de preparo de cavitário, nem de material restaurador e é de baixo custo.

A insatisfação estética é uma preocupação de pacientes de todas as idades e o diagnóstico da fluorose dentária deve ser resultado de anamnese cuidadosa e deve-se levar em consideração que a etiologia pode ser de diversas origens.

## REFERÊNCIAS

Abdelmegid F. Effect of Deproteinization Before and after Acid Etching on the Surface Roughness of Immature Permanent Enamel. *Niger Journal Clin Pract.*; v.21, n.5, p.591-596, 2018.

Agostini M. Fluorose dentária: uma revisão de literatura. 2011. 27p. Monografia (Especialização em Atenção Básica em Saúde da Família). Universidade Federal de Minas Gerais, 2011.

Bendo CB, Scarpelli AC, Novaes Júnior JB, Vale MPP, Paiva SM, Pordeus IA. Hipoplasia de esmalte em incisivos permanentes: Um acompanhamento de 6 meses. *RGO*, Porto Alegre, v.55, n.1, p.107-112, 2007.

Bevilacqua FM, Sacramento T, Felício CM. Amelogênese imperfeita, hipoplasia de esmalte e fluorose dental. – Revisão da literatura. *Rev Uniara, Araraquara*, v.13, n.2, 2010.

Bonato VVB. Hipoplasia Dental: revisão de literatura. 2010. 28p. Trabalho de conclusão de curso II (Graduação em Odontologia). Universidade Federal do Rio Grande do Sul, Porto Alegre, 2010.

Caldas IP, Santos GO. Remoção de machas superficiais hipoplásicas através da técnica da microabrasão. *Rev FGM News, Santa Catarina*, v. 17, p. 32-36, 2015.

Carvalho RB, Medeiros UB, Santos KT, Pacheco Filho AC. Influência de diferentes concentrações de flúor na água em indicadores epidemiológicos de saúde/doença bucal. *Ciê. Saúde Colet.*; v.6, n.8, p.3509-18, 2011.

Catelan A, Pini NIP, Hernandez MNP, Lima DANL, Aguiar FHB. Técnicas minimamente invasivas para resolução estética de manchamentos dentais. Arch Health Invest.; v.3, n.4, p.1-8, 2014.

Chagas SM, Jácomo SERD, Campos V. Frequência da hipoplasia do esmalte nos dentes permanentes anteriores decorrente de traumatismo nos antecessores. Arq Bras Odont.; v.3, n.2, p.73-83, 2007.

Cordeiro RG, Torno V. Tratamentos estéticos e conservadores para a fluorose dental. Unimep - Universidade Metodista de Piracicaba, p.47-51, 2010.

Corrêa Netto LR, Ismério LC, Costa ACT, Hechtman LB, Senna PM. Tratamento Conservador da Fluorose Dental: Relato de Caso. Rev. Rede de Cuidados em Saúde, v.11, n.2, p.1-11, 2017.

Corrêa Netto LR, Reis R. Restabelecimento estético-funcional de dentes ântero-superiores com rara alteração de cor e forma. Relato de caso clínico. Rev. Dentística, Rio de Janeiro, ano 10, v. 20, 2011.

Cunha LF, Furuse AY, Mondelli J. Microabrasão com Whiteness RM para remoção de manchas hipoplásicas do esmalte. Rev FGM News, Santa Catarina, v. 15, p. 56-59, 2013.

Denbesten P, Li W. Chronic fluoride toxicity: dental fluorosis. Monogr Oral Sci.; v.22, p.81-96, 2011.

Diniz MB, Coldebella CR, Zuanon ACC, Cordeiro RCL. Alterações orais em crianças prematuras e de baixo peso ao nascer: a importância da relação entre pediatras e odontopediatras. Rev. Paulista de Pediatria, Araraquara, v.29, n.3, p.449-55, 2011.

Fernandes AS, Mesquita P, Vinhas L. Hipomineralização incisivo-molar: uma revisão de literatura. Rev Port Estomatol Med Dent Cir Maxilofac.; v.53, n.4, p.258-62, 2012.

Ferrine FRO, Marba STM, Gavião MBD. Alterações bucais em crianças prematuras e com baixo peso ao nascer. Rev Paul de Pediatria; v.25, n.1, p.66-71, 2007.

Hermes SR. Microabrasão do esmalte dental para tratamento de fluorose. RGO, Rev. Gaúcha Odontol.; v.61, supl.1, Porto Alegre, 2013.

Leon TMS, Lima TS. Tratamento conservador de mancha branca hipoplásica em esmalte: Relato de caso. 2019. 27p. Trabalho de conclusão de curso (Graduação em Odontologia). Universidade Federal de Sergipe, Lagarto/SE, 2019.

Lima GQT, Nunes MAC, Frazão MCA, Mouchrek MMM, Cruz MCFN. Manchas brancas em esmalte dentário: cárie dentária, hipoplasia ou fluorose? Uma abordagem crítica. Rev Pesq Saúde, v.16, n.2, p.112-118, 2015.

- Lopes ARC. Hipomineralização Incisivo-Molar em Odontopediatria. 2010. 51p. Monografia (Mestrado Integrado em Medicina Dentária). Faculdade de Medicina da Universidade de Coimbra, Coimbra, 2010.
- Magalhães DP. Histologia do esmalte dentário. 2017. Disponível em: <https://pt.slideshare.net/diegopmagalhaes/histologia-do-esmalte-dentrio>. Acesso em: 15 dez. 2019.
- Martinhão LD, Guadagnin V, Mantovani M, Fracalossi C, Hipoplasia de Esmalte: Uma abordagem clínica conservadora. Rev UNINGÁ Review, v. 24, n.1, p.27-32, 2015.
- Mendes RF, Prado Junior RR, Carvalho RB, Moura LFAD, Moura MS, Lima MDM. Microabrasão do Esmalte. Pro-Odonto Estética, v.6, n.3, p.9-70, 2012.
- Molla M, Naulin-Ifin C, Berdal A. Anomalies de minéralisation de l'émail: fréquence, étiologie, signes d'alerte et prise en charge. Arch Pédiatr; v.17, n.6, p.758-759, 2010.
- Nishio C. Formação do esmalte dentário, novas descobertas, novos horizontes. Rev. Dent. Press Ortodon. Ortop. Facial; v.13, n.4, p.1-2, Maringá, 2008.
- Oliveira FV, Silva MFA, Nogueira RD, Geraldo-Martins VR. Hipoplasia de Esmalte em Pacientes Hebiátrico: Relato de Caso Clínico. Rev Odontol Bras Central; v.24, n.68, p.31-36, 2015.
- Oliveira LKM, Carvalho LAO, Assunção IV, Borges BCD, Santos AJS, Carvalho WL, Dantas EDV. Microabrasão na Estética Dentária: Sucesso com Procedimento Minimamente Invasivo. Rev. Ciência Plural; v.1, n.3, p.76-84, 2015.
- Passos IA, Costa JDMC, Melo JM, Forte FDS, Sampaio FC. Defeitos do esmalte: etiologia, características clínicas e diagnóstico diferencial. Rev Inst Ciênc Saúde; v.25, n.2, p.187-92, 2009.
- Pereira RD, Rodrigues JL, Fonseca DR, Albuquerque RC, Vasconcellos WA. Microabrasão do esmalte dental para remoção de manchas. Rev Dentística, v.10, n.21, p.26-29, 2011.
- Queiroga LMD, Almeida MSC, Guênes GMT, Penha ES, Figueiredo CHMC. Diagnóstico de Fluorose Dentária por Cirurgiões-Dentistas em uma Área Endêmica. Rev UNINGÁ, v.53, n.1, p.69-74, 2017.
- Rigo L, Lodi L, Garbin RR. Diagnóstico diferencial de fluorose dentária por discentes de Odontologia. Einstein; v.13, n.4, p.547-54, 2015.
- Rodrigues MC, Mondelli RF, Oliveira GU, Franco EB, Baseggio W, Wang L. Minimal alterations on the enamel surface by micro-abrasion: in vitro roughness and wear assessments. Journal of Applied Oral Science, v.21, n.2, p.1-6, 2013.



Santos AA, Machado NMF, Nascimento F, Dietrich L, Andrade CMO. Remoção de manchas no esmalte dental pela técnica de microabrasão: revisão de literatura. *Rev. Odontol. Contemporânea*; v.2, n.1, p.51-9, 2018.

Santos AT, Picini C, Czlusniak GD, Alves FBT. Anomalias do esmalte dentário - revisão de literatura. *Arch Health Invest*; v.3, n.4, p.74-81, 2014.

Sundfeld RH, Sundfeld-Neto D, Machado LS, Franco LM, Fagundes TC, Briso AL. Microabrasion in tooth enamel discoloration defects: three cases with long-term follow-ups. *Journal Appl Oral Sci.*; v.22, p. 347-54, 2014.

Vasconcelos ALM, Ghersel H, Prado C, Aratani M, Ghersel ELA. Fluorose Dentária: etiologia e uma opção de tratamento. *Rev. Dental Press Estét.* v.7, n.3, p.118-26, 2010.

Vilani PNL, Paim AS, Penido CVSR, Barra SG. Hipomineralização molar-incisivo: relato de caso clínico. *Rev da Faculdade de Odontologia de Lins/Unimep. Minas Gerais*, v. 24, p. 64-68, 2014.

Wanderley Lima RB, Figueiredo RJA, Duarte RM, Andrade AKM. Amelogênese Imperfeita: Relato de uma Reabilitação Estética Conservadora. *Rev Bras de Ciências da Saúde, João Pessoa*, v. 19, n. 3, p. 227-232, 2015.

Winik MV. Microabrasão do esmalte dental comparando técnicas que utilizam ácido clorídrico 18% e ácido fosfórico 37%: Estudo de caso. 2017 43p. Trabalho de Conclusão de Curso (Graduação em Odontologia). Universidade de Santa Cruz do Sul, 2017.